



FT* - FEMALE TO SOMETHING

est une brochure pour les personnes assignées femmes par les sciences biomédicales et qui sont en transition vers une identité fluide ou masculinisée et toutes celles et ceux s'intéressant aux opérations pouvant être choisies durant une transition.

Elle répond à la nécessité de donner de la visibilité et de la légitimité à ces interventions en échappant à toute emprise moralisatrice et normalisante.

L'ensemble des opérations présentées dans ce livret n'ont pas pour vocation de préconiser une intervention plutôt qu'une autre, mais bien de présenter les possibilités que peut apporter la chirurgie quant aux transformations corporelles.

Il n'existe pas de transition parfaite, ni de façon de procéder préférable. ChacunE possède une libre disposition de son corps et de son identité et a de fait le droit de les façonner comme elle l'entend. C'est à dire avec ou sans modifications corporelles.

3 / INTRODUCTION & SOMMAIRE

5 / LEXIQUE & LÉGENDE

7 / ANATOMIE

PELVIS FEMELLE & MÂLE
SEXE INTERNE & EXTERNE FEMELLE

11 / ANATOMIE DU SEIN

13 / MASTECTOMIE / TORSOPLASTIE

PÉRI-ARÉOLAIRE
AUTRES TOSOPLASTIES

19 / OVARIECTOMIE & HYSTÉRECTOMIE

23 / VAGINECTOMIE

POST-HYSTÉRECTOMIE ÉLARGIE

25 / PHALLOPLASTIE

31 / PROTHÈSE ÉRECTILE

POST-PHALLOPLASTIE

33 / MÉTAOIDIOPLASTIE

AVEC URÉTROPLASTIE - SANS VAGINECTOMIE

39 / SCROTOPLASTIE & IMPLANTS TESTICULAIRES

42 / ANNEXES

LEXIQUE & LIENS

FT* & MT*

sont des guides réalisés par l'association OUTrans.

ANASTOMOSE

Point de jonction (naturel ou artificiel) de deux nerfs et/ou vaisseaux sanguins.

BRAS DOMINANT

Bras dont on se sert le plus dans la vie quotidienne.

CLITORIS

Organe érectile femelle placé au-dessus de la vulve, composé d'un corps caverneux et d'un capuchon.

COELIOSCOPIE

Technique chirurgicale mini-invasive de diagnostic et d'intervention sur la cavité abdominale qui consiste à accéder à la cavité abdominale sans ouvrir l'abdomen.

CORPS CAVERNEUX

Tissu des organes génitaux (clitoris, verge) capable de se remplir de sang pour entrer en érection.

CORPS SPONGIEUX

Tissu composant le pénis, possédant des capacités érectiles et situé au milieu de la verge. Il entoure l'urètre.

COUPE SAGITTALE

Se dit d'un plan vertical et perpendiculaire au plan vu de face.

DICKLIT

De la contraction « dick » et « clitoris » : Clitoris élargi sous l'influence de la testostérone. C'est le terme usuel pour parler du clitoris chez les FT* et par les FT* eux mêmes qu'ils soient hormonés ou non. D'autres termes existent et certains trans FT* parlent de leurs parties génitales avec le même vocabulaire que les hommes cisgenres (« bite », « verge », « bite trans » etc...)

EXÉRÈSE

Ablation d'un organe ou extraction d'un corps étranger.

HORMONES

Substances chimiques complexes synthétisées dans le corps. Elles permettent de déclencher ou de réguler, par voie sanguine, l'activité d'un organe ou d'un groupe de cellules situé à un autre endroit du corps.

LIGAMENT

Bande de tissu fibreux résistant qui assure la réunion des os et des cartilages d'une articulation et/ou assurant le soutien des organes.

MÉAT

Orifice observé dans un os ou un organe.

MUQUEUSE

Membrane qui tapisse certaines cavités du corps.

OVAIRE

Glande génitale femelle paire, où se forment les ovules et qui produit des hormones.

OESTROGÈNE / PROGESTÉRON / TESTOSTÉRON

Hormones (ou stéroïdes) dites sexuelles, synthétisées à partir d'un type de cholestérol, produits majoritairement par les gonades – ovaires et testicules – les glandes surrénales et d'autres organes comme le foie. Les hormones sexuelles sont présents chez tous les individus à des taux variables, selon les âges (puberté, ménopause, andropause), les états (fatigue, stress, grossesse, etc...) et les interactions (alimentaires, traitements de substitution, etc.)

PÉNIS / VERGE

Il est composé d'une racine, d'un corps et d'un gland, et constitué de trois corps érectiles : les deux corps caverneux et le corps spongieux, traversé par l'urètre.

SCROTUM

Poche cutanée protectrice qui contient les testicules.

URÈTRE

Canal permettant de transporter l'urine de l'intérieur de la vessie vers l'extérieur.

UTÉRUS

Organe sexuel femelle surplombant le vagin.

VAGIN

Organe sexuel femelle s'étendant de la vulve jusqu'à l'utérus et tapissé de muqueuse.

VULVE

Orifice sexuel femelle.

ARTÈRES 

VEINES 

NERFS 

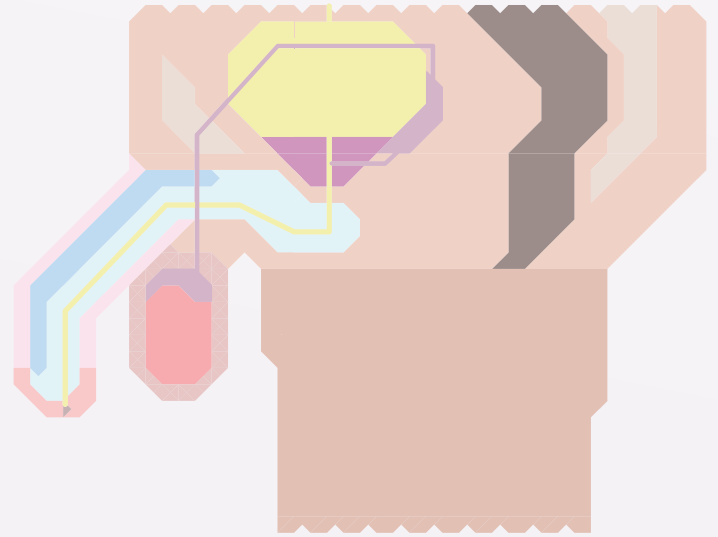
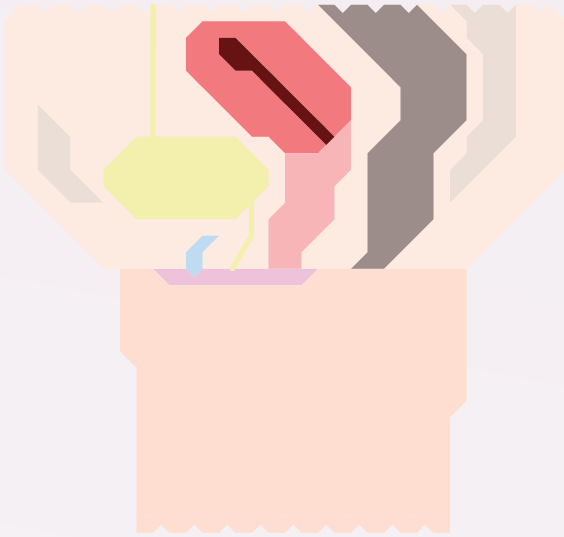
INCISION 

SUTURE 

 **ORGANE RETIRÉ / COUPÉ**


 **DÉLIMITATION ANATOMIQUE**

Les définitions présentées ci-dessus, nous ont demandé de standardiser les corps, mais les processus de sexuation sont bien plus complexes et engendrent des corps mâles, femelles ou intersexes.



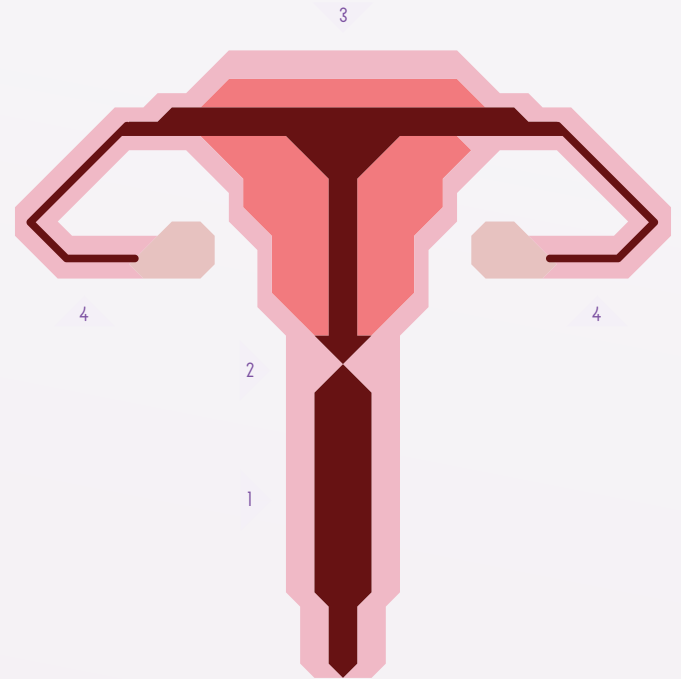

- CLITORIS ▲
- UTÉRUS & CAVITÉ UTÉRINE ▲
- VAGIN ▲
- LÈVRES ▲
- CHAIR (VENTRE & CUISSE) ▲
- OS (PUBIS & SACRUM) ▲
- COLON & RECTUM ▲
- VESSIE ▲






- ▲ CORPS CAVERNEUX
- ▲ CORPS SPONGIEUX
- ▲ PÉNIS (CORPS & GLAND)
- ▲ TESTICULES
- ▲ CHAIR (VENTRE & CUISSE)
- ▲ OS (PUBIS & SACRUM)
- ▲ COLON & RECTUM
- ▲ VESSIE
- ▲ VÉSICULES SÉMINALES
- ▲ PROSTATE






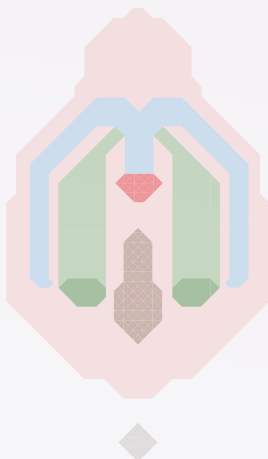
LA PRISE D'HORMONES MÂLES INFLUE SUR LES CYCLES ET ORGANES SEXUELS FÉMININES. Elle « masculinise » le corps. On entend par masculinisation les caractéristiques physiques que l'on attribue aux hommes cisgenres. À souligner que la « masculinité » a une histoire politique tant dans sa découverte que les représentations qu'elle produit sur les catégories « homme » et « femme ».

Le clitoris qui s'allonge et s'épaissit (hypertrophie clitoridienne) tend alors à rappeler une verge. Les métaoïdioplasties visent à accentuer cet effet à partir de cette croissance du dicklit. Les menstruations sous l'effet de la testostérone peuvent cesser ou s'espacer. Les ovaires peuvent s'atrophier.



- CLITORIS & CAPUCHON DU CLITORIS 
- MÉAT URINAIRE 
- VAGIN 
- PETITES LÈVRES 
- GRANDES LÈVRES 
- ANUS 

- GLAND & CORPS DU CLITORIS 
- BULBES & GLANDS DES VESTIBULES 
- SILHOUETTE DE LA VULVE & VAGIN 



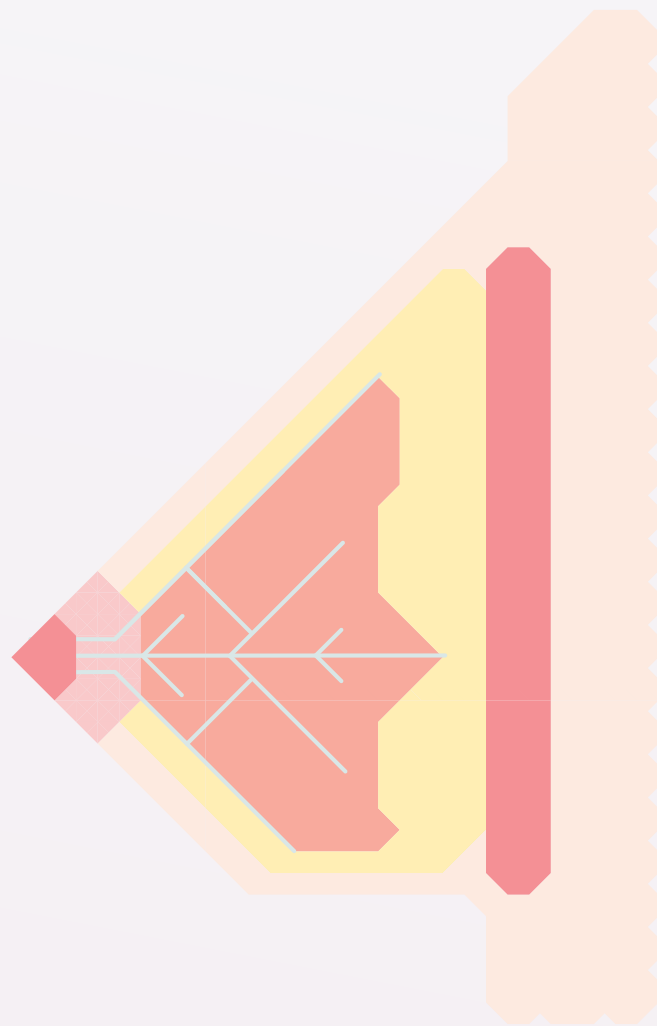

- 1 - VAGIN
- 2 - COL DE L'UTÉRUS
- 3 - UTÉRUS
- 4 - TROMPES DE FALLOPE






-  MUQUEUSES
-  OVAIRES

Les interventions touchant les organes génitaux femelles internes visent, d'une part à stopper la production d'hormones femelles, et d'autre part, par le biais de cette stérilisation, dans la majorité des cas en France, à pouvoir prétendre juridiquement aux trans FT* au changement d'État-civil.

Il ne s'agit pas nécessairement d'un choix mais d'une obligation juridique et psychiatrique afin que les trans FT* ne puissent se reproduire.

Il s'agit donc d'une stérilisation car à ce jour, nous avons peu de témoignages de trans FT* ayant eu recours à cette opération à cause de problèmes de santé liés à la prise de testostérone. Il n'y a pas non plus d'enquêtes épidémiologiques menées à ce sujet. La loi vise à être changée pour que les stérilisations ne soient plus une obligation au changement d'État-civil.



-  TÉTON
-  CHAIR
-  TISSUS ADIPEUX
-  GLANDES MAMMAIRES
-  MUSCLE (GRAND PECTORAL)

-  CANAUX GALACTIFÈRES

Les tissus composant les seins – glandes mammaires, graisse... – existent chez les mâles et les femelles. C'est l'oestradiol produite à l'adolescence qui stimulent leur croissance et leur développement.

Les hormones femelles peuvent aussi être produites à l'adolescence par des hommes cisgenres (gynécomastie). La prise de testostérone ne modifie pas la taille acquise de la poitrine ; seules les opérations peuvent supprimer ce caractère sexuel secondaire.

Il est cependant possible de se binder. Le binding consiste à plaquer les seins sous une bande très serrée ou un tee-shirt de compression prévu à cet effet, donnant ainsi l'apparence d'un torse plat.

La morphologie de la poitrine, c'est-à-dire la forme, le poids, la taille font préférer des techniques d'interventions par rapport à d'autres selon les personnes et les compétences ou non des chirurgiens.

La mastectomie est l'ablation chirurgicale des deux seins. On appelle aussi torsoplastie cette opération dans une perspective d'empowerment. Il ne s'agit donc pas seulement de supprimer une partie socialement genrée de son corps, mais bien d'en fabriquer, d'en construire une autre.

Le choix de la torsoplastie peut être fait sur la base de différents critères politiques, économique, personnels et sociaux.

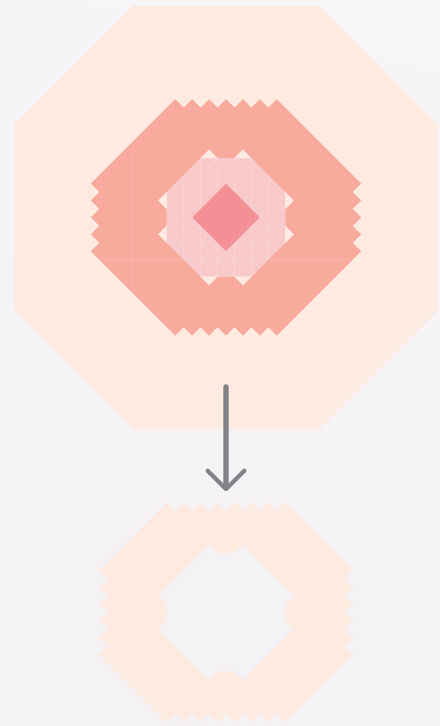
D'une part, cette opération apporte un certain confort : plus de binder, la réappropriation identitaire d'une certaine « esthétique trans », mais aussi une sécurité dans l'espace public et privé.

De notre point de vue, il existe au delà de toutes ces possibles (et non exhaustives) raisons un impensé sur les expressions corporelles des trans Ft* et sur la masculinité. Impensé renforcé et produit dans le même temps par les normes sociales prêtées à la masculinité.

L'OPÉRATION :

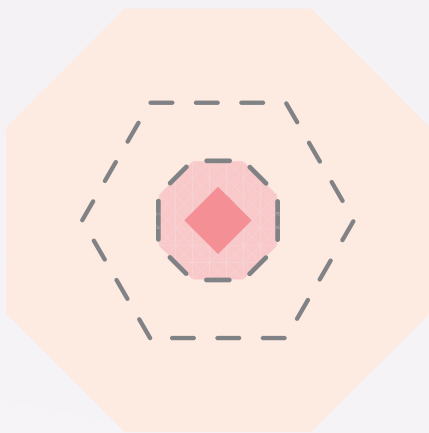
Le principe consiste à retirer l'ensemble des glandes mammaires et des tissus graisseux, dans l'optique d'obtenir un torse plat. Il existe un certain nombre de techniques opératoires envisageables, appliquées en fonction de la taille et de la morphologie des seins.

Ci-dessous, une torsoplastie péri-aréolaire totale.



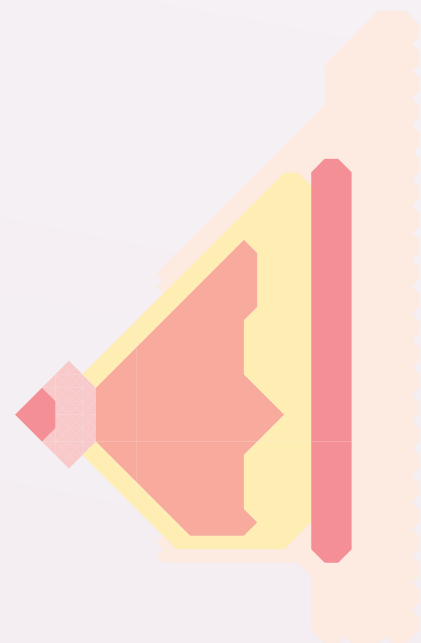
2

Le lambeau de peau est complètement retiré mais le téton reste en place.



1

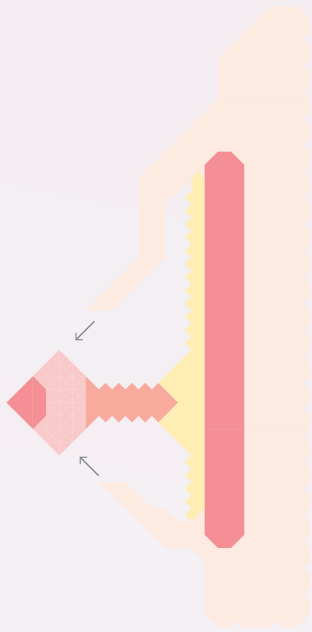
Toutes les étapes sont pratiquées sur les deux seins, dans le même temps. Tout autour de l'aréole de chaque sein un lambeau de peau sphérique est incisé.



3


VUE EN COUPE

Le sein en coupe, avec prélèvement d'un lambeau de peau, se présente de la sorte. L'ensemble des tissus le composant peuvent être supprimés.




4

Les seins sont donc évidés complètement.
La peau est tirée vers l'aréole du téton
en vue d'être recousue.



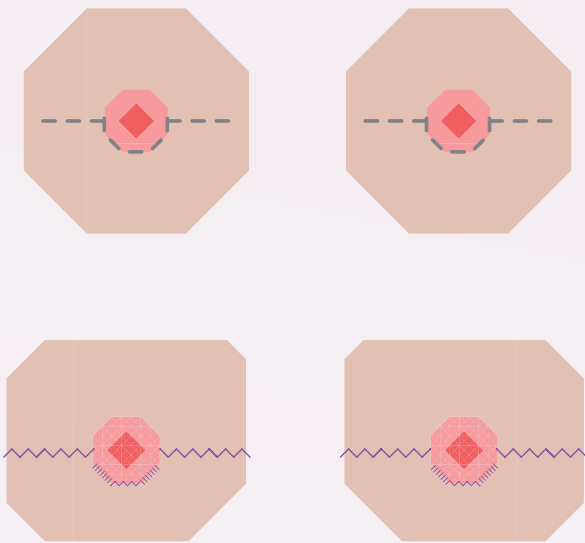
5

La suture se situe uniquement autour du téton,
laissant une cicatrice minime.

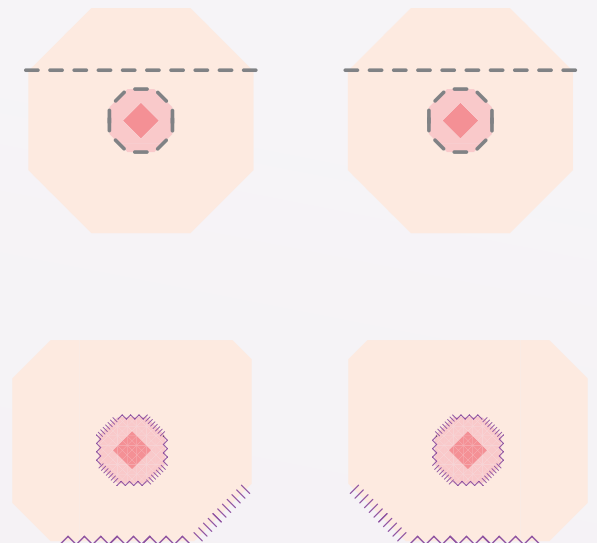


la technique de la torsoplastie péri-aréolaire
ne peut pas se pratiquer sur des poitrines trop
volumineuses ; c'est plus souvent celle de la double
incision qui s'applique à ce type de seins.

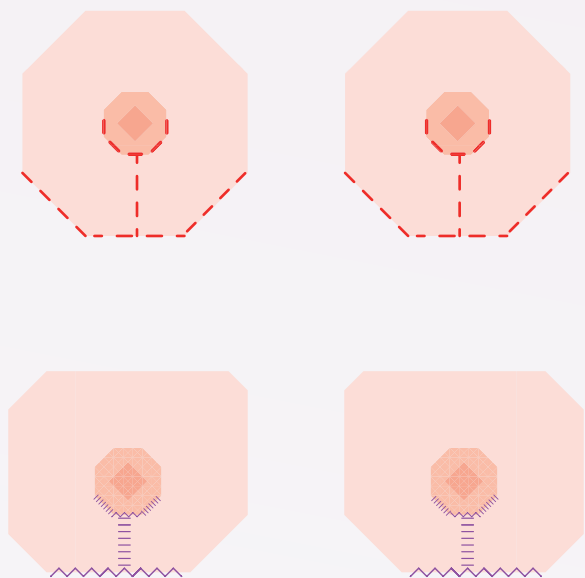
Certaines techniques, comme celles
de l'incision horizontale ou celle de l'ancre,
ne sont pas recommandées,
le résultat esthétique final étant insatisfaisant.



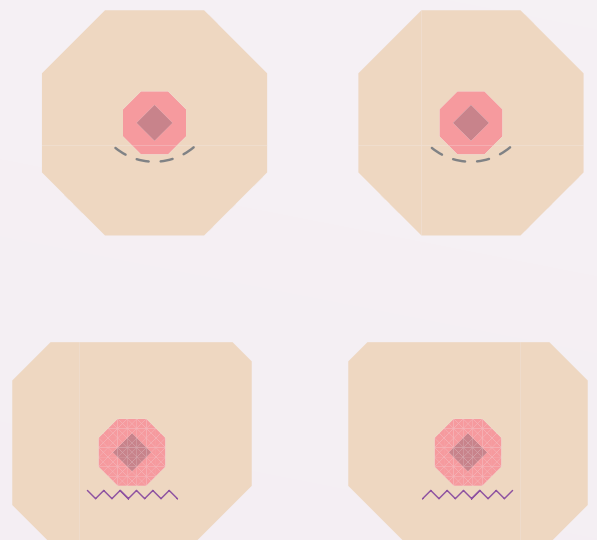
TECHNIQUE DE L'INCISION HORIZONTALE
Une incision au milieu et le long du sein est pratiquée pour retirer complètement la glande mammaire.



TECHNIQUE DE LA DOUBLE INCISION
Le sein est tendu et découpé. La peau restante, une fois la glande évidée est tirée pour être suturée, les tétons sont retaillés puis greffés.



TECHNIQUE DE L'INCISION EN ANCRE
Le sein est ouvert depuis l'aréole jusqu'à la base du sein, puis incisé le long de celle-ci donnant une forme d'ancre à la suture.

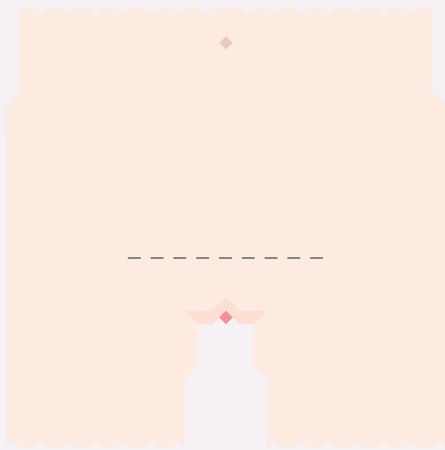


TECHNIQUE PÉRI-ARÉOLAIRE
Réservé aux petites poitrines, l'intervention consiste en une petite ouverture sous le téton pour retirer la glande par cette ouverture.


Intervention qui consiste à retirer une partie ou la totalité des organes génitaux internes femelles.

Elle permet d'interrompre la sécrétion d'hormones femelles à partir des ovaires, et ainsi de pouvoir prétendre au changement d'État-civil, en France. (cf. page 9)

Il est possible de réaliser une incision au fond du vagin pour évacuer l'utérus et les ovaires.

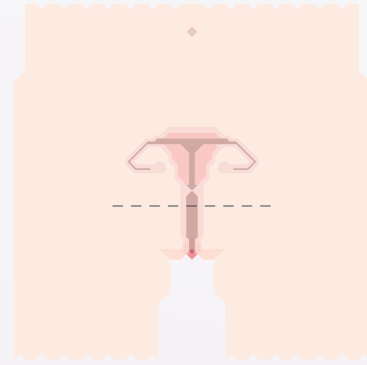


1

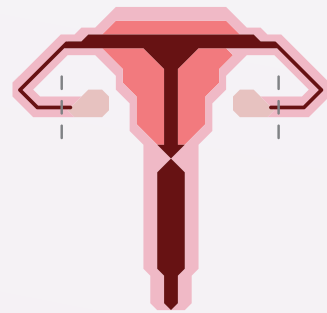


2

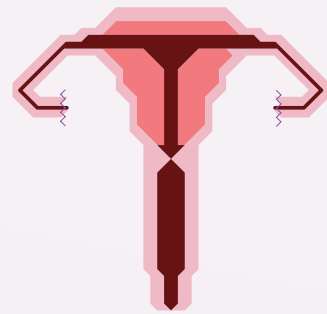
INCISIONS
L'hystérectomie peut être pratiquée par le biais
1 / d'une incision horizontale
ou 2 / de micro-incisions
lors d'une intervention par coelioscopie.



1

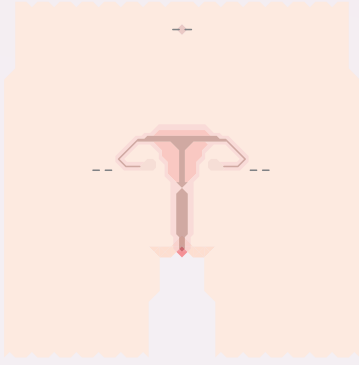


2

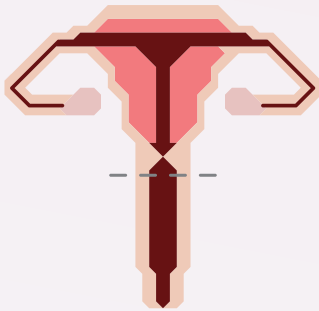


3


OVARIECTOMIE PAR INCISION HORIZONTALE
1 / L'incision horizontale est réalisée
2 / Les vaisseaux ovariens sont clipsés ou liés.
Les ovaires sont retirés, l'utérus et le vagin sont intacts.
3 / L'incision est suturée.



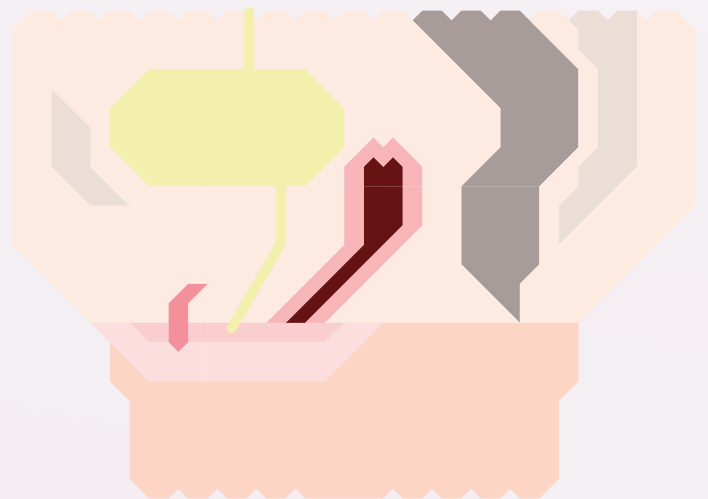
1



2



3



HYSTÉRECTOMIE ÉLARGIE PAR COELIOSCOPIE
1 / Les incisions coelioscopiques sont réalisées.
2 / Le haut du vagin est incisé.
Les ovaires, les trompes, le corps et le col de l'utérus sont retirés.
3 / Les incisions sont suturées.

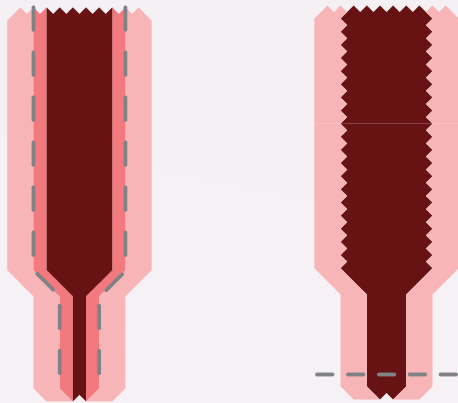
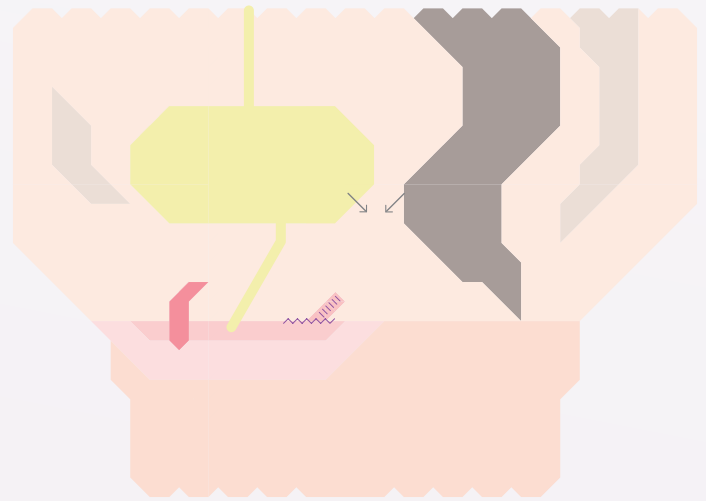
Coupe sagittale d'un pelvis femelle
après une hystérectomie élargie.

Opération ayant pour objectif de retirer tous les tissus qui constituent le vagin et à le refermer.

Cette intervention empêche ainsi toute intromission vaginale.


Cette fermeture définitive réduit les risques cancéreux.

La vaginectomie peut se pratiquer après une hystérectomie ou dans le même temps que l'hystérectomie.



1

2



3

- 1 / La muqueuse tapissant le vagin : ▲, est soit découpée et retirée, soit détruite au laser.
- 2 / Le bas du vagin est incisé pour être retiré.
- 3 / L'entrée du vagin est suturée.

4

Une fois le vagin retiré et son entrée suturée, la vessie et le rectum viennent combler cet espace.

Les opérations génitales procèdent à la même idéologie de non-reproductivité des personnes trans Ft*.

Elles participent aussi à renforcer les représentations hétéronormées de la sexualité d'individus socialement masculins. Ils ne peuvent pas fabriquer ni porter d'enfants, pas en accoucher et ne peuvent en aucune façon penser leurs vagins trans comme pénétrables dans leur sexualité.


Cela relève encore une fois d'un impensé sur les expressions corporelles des trans Ft* .

Pour autant ces opérations génitales sont légitimes et peuvent participer pour les trans qui les choisissent à leur puissance d'agir, mais aussi à correspondre à leur identité trans, à leur parcours trans.

Intervention qui consiste à créer un néo-pénis à partir du prélèvement d'un lambeau de peau (avant bras, ventre, cuisse) souvent couplée avec une urétroplastie.


L'urétroplastie a pour but de réparer / allonger l'urètre à l'aide d'un greffon, le plus souvent cutané, parfois muqueux (muqueuse vésicale ou buccale).

La phalloplastie ne se réalise qu'après ou dans le même temps qu'une hystérectomie.




1

Une incision tout autour de l'avant-bras non-dominant est réalisée. Une bande de peau est préservée.




2

Une grande partie de la peau est prélevée, avec les artères, les veines et les nerfs.



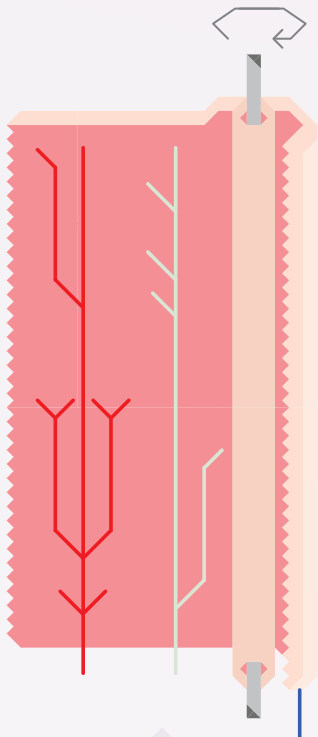
3

Le futur canal urinaire est créé avec une partie de la peau prélevée qui est enroulée sur elle-même.



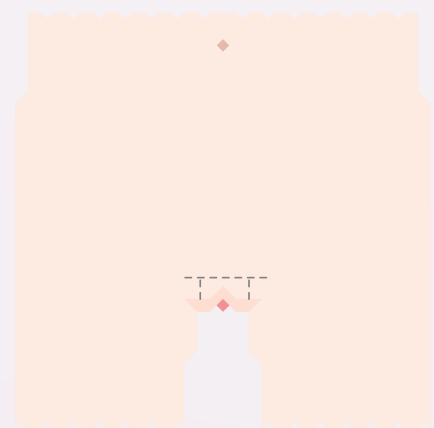
5

Le néo-phallus est suturé, le gland dessiné puis cousu.




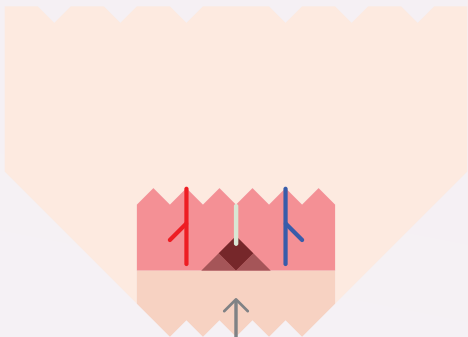

4

Le reste de la peau est ensuite enroulée autour de la néo-urètre.



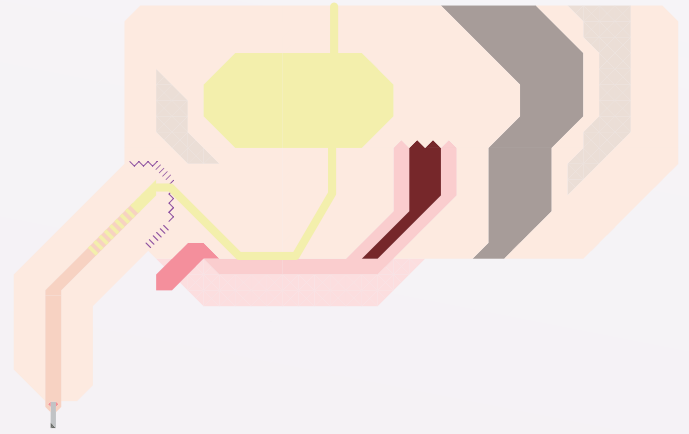
6

Une incision pubienne, au dessus du clitoris vise à implanter le néo-pénis.




7

La néo-verge est vascularisée et innervée en anastomosant les vaisseaux et nerfs de l'avant bras avec ceux de la région du pelvis.



8

L'ancien canal urinaire est prolongé vers l'avant et anastomosé également au nouvel urètre.

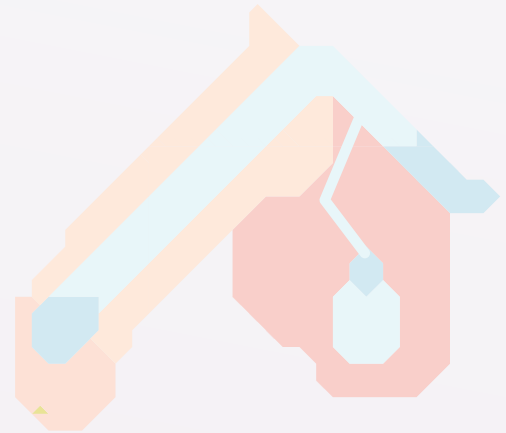


La phalloplastie a été réalisée. Un implant érectile et/ou des implants testiculaires seront mis en place 12 mois après.

La prothèse érectile est placée dans le néo-pénis 12 mois après la phalloplastie.


Posée à l'intérieur du néo pénis, elle a pour fonction de le rendre rigide grâce à une petite pompe située dans l'un des testicules, permettant ainsi une érection.

La pompe contient un sérum physiologique qui se transvase dans le tube lorsqu'elle est pressée.



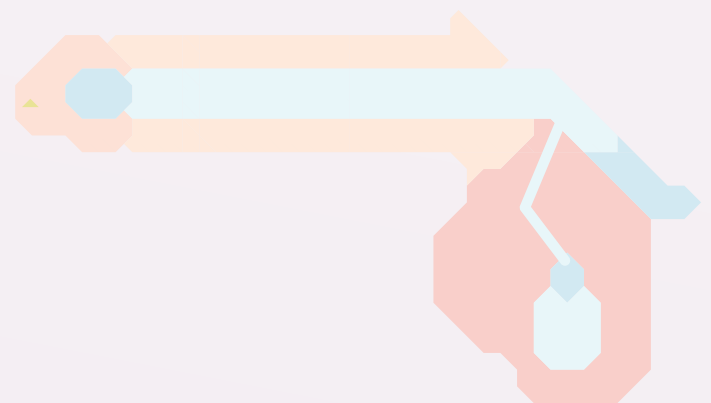2

Sans actionner la pompe, le néo-pénis est « au repos ».



1

Pour dégonfler le pénis, le tube doit être maintenu plié pendant 20 secondes ; le liquide retourne alors dans le réservoir.



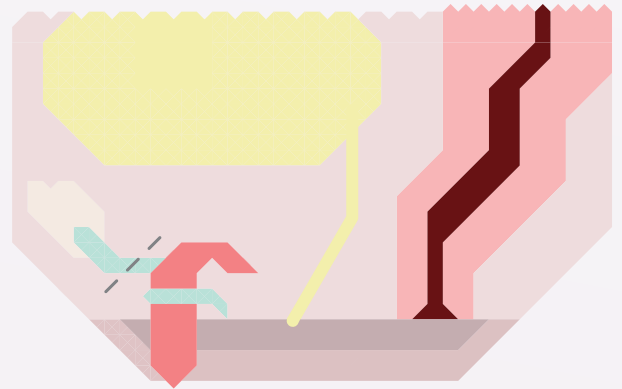
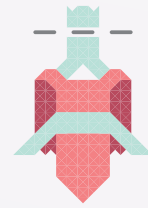3

Une fois la pompe actionnée, le pénis est en érection.

La métaoïdioplastie, ou méta, est une intervention chirurgicale ayant pour but de modifier l'apparence et la fonctionnalité du dicklit.

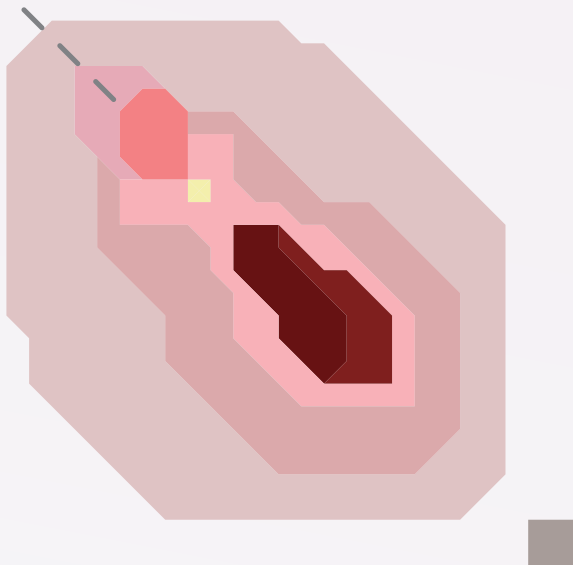
Celui-ci, sous l'influence des hormones, s'est « masculinisé » en s'hypertrophiant. La métaoïdioplastie consiste à accentuer cet effet en créant un micro-pénis.

Elle peut s'accompagner d'une uréthroplastie, d'une scrotoplastie et/ou d'une vaginectomie. Ci-dessous une méta couplée à une uréthroplastie.



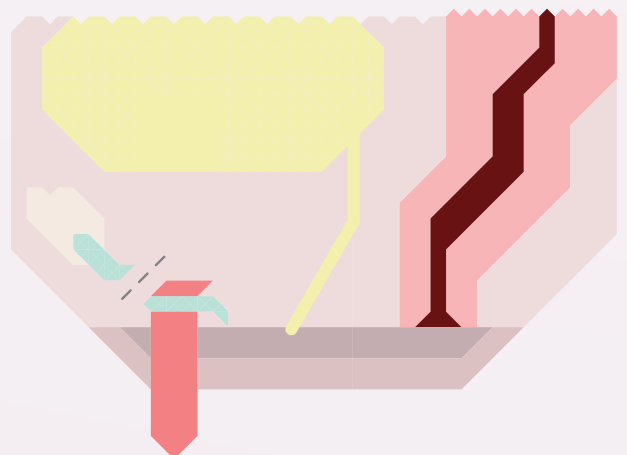
2

VUE EN COUPE
Le ligament suspenseur est sectionné.



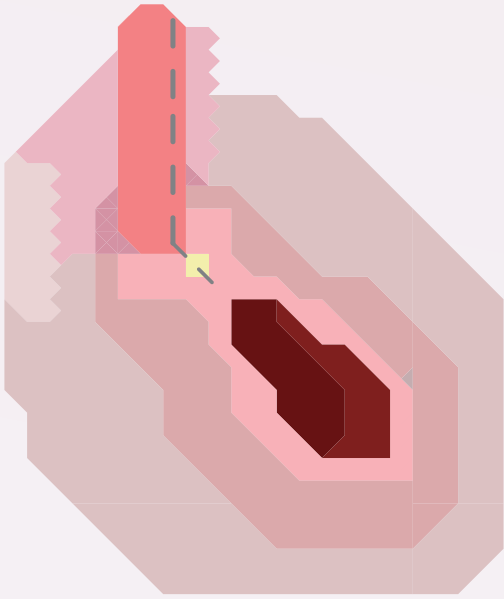
1

VUE DE 3/4
Une incision pubienne et du capuchon du clitoris est pratiquée afin de dégager le dicklit, ou dicklit, en coupant ses points d'attache.



3

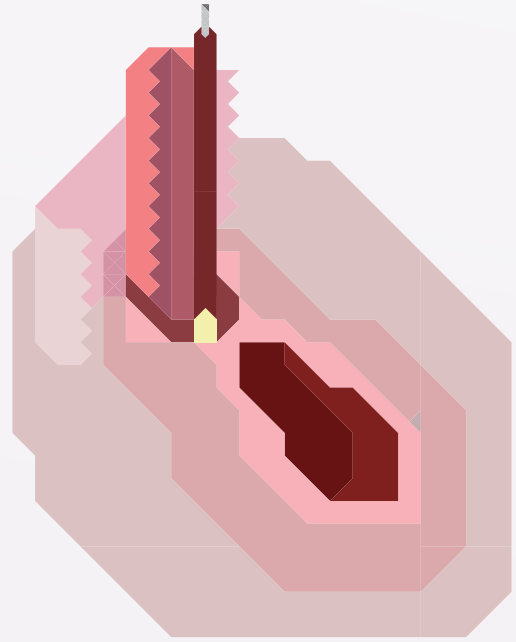
VUE EN COUPE
Le dicklit est alors déplacé vers le bas et découvre sa taille totale.



4

VUE DE 3/4


Si le déplacement du méat urinaire est souhaité, le dicklit est incisé pour accueillir l'expansion du canal urinaire.



6

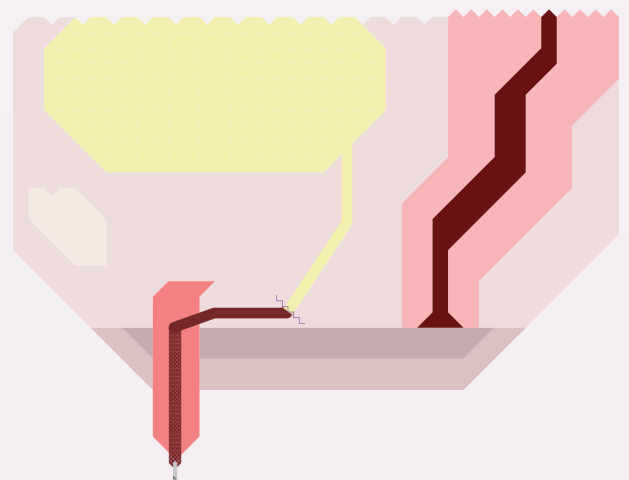
VUE DE 3/4

Le nouvel urètre est introduit à l'intérieur du dicklit, et anastomosé au canal urinaire.



5

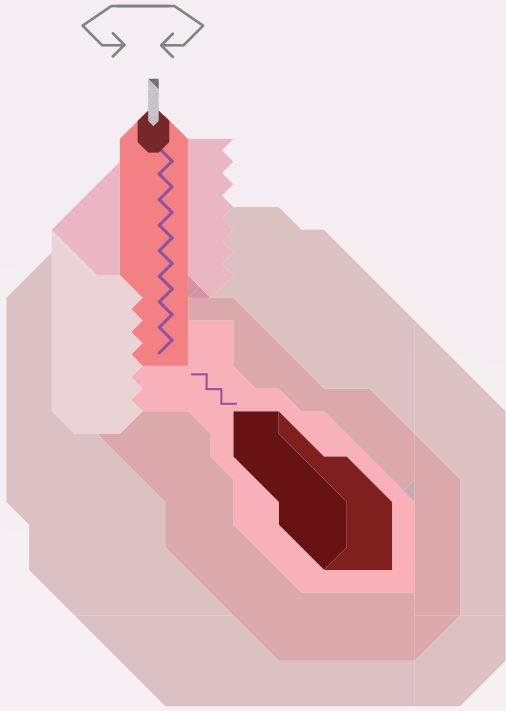
Le nouveau canal urinaire est créé à partir d'un prélèvement de muqueuse buccale ou vaginale. Celle-ci est greffée sur le corps caverneux du clitoris.



7

VUE EN COUPE

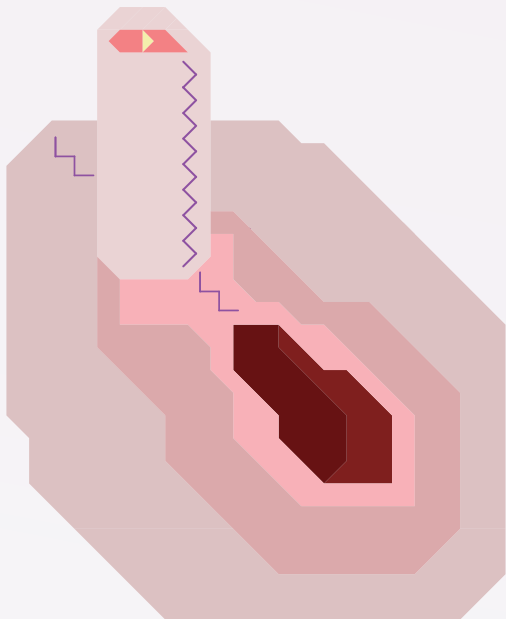
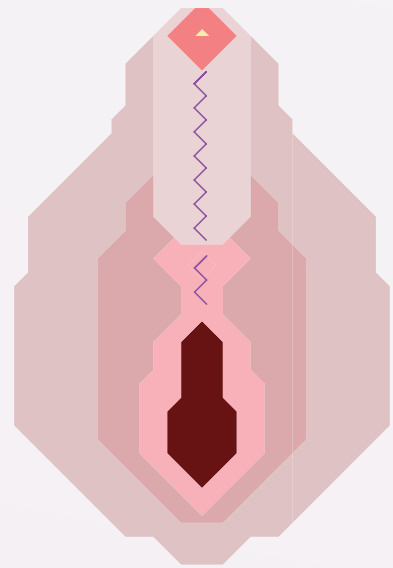
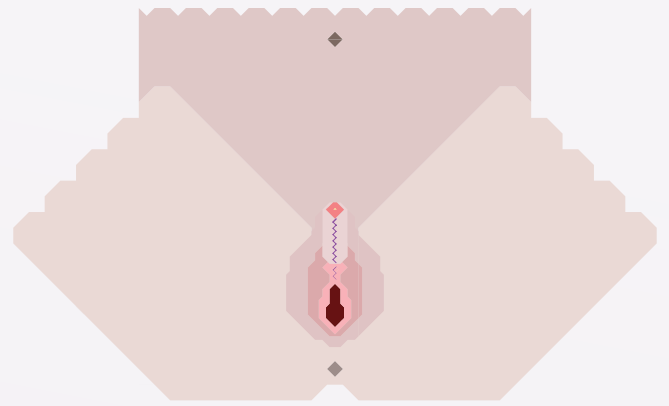
L'ancien canal a ainsi été déplacé pour s'étendre de la vessie jusqu'au bout du gland du dicklit et permettre l'expulsion des urines par le néo-pénis.



8

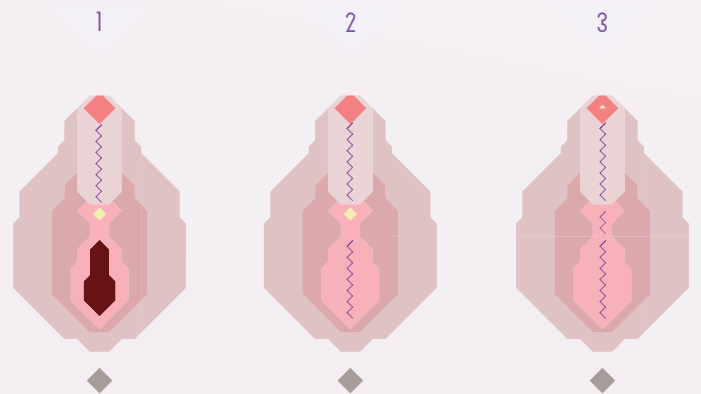
VUE DE 3/4

La peau incisée du pubis sert ensuite à recouvrir le nouvel organe ; elle est suturée autour du dicklit.



VUE DE 3/4

La métaoidioplastie, avec uréthroplastie a donc été réalisée.

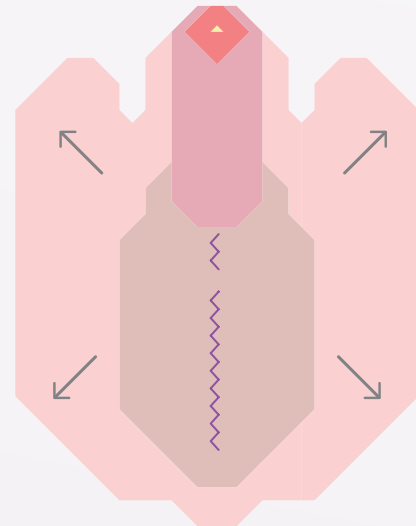


AUTRES VARIANTES DE MÉTA

- 1 / Sans uréthroplastie, ni vaginectomie
- 2 / Sans uréthroplastie, avec vaginectomie
- 3 / Avec uréthroplastie et vaginectomie

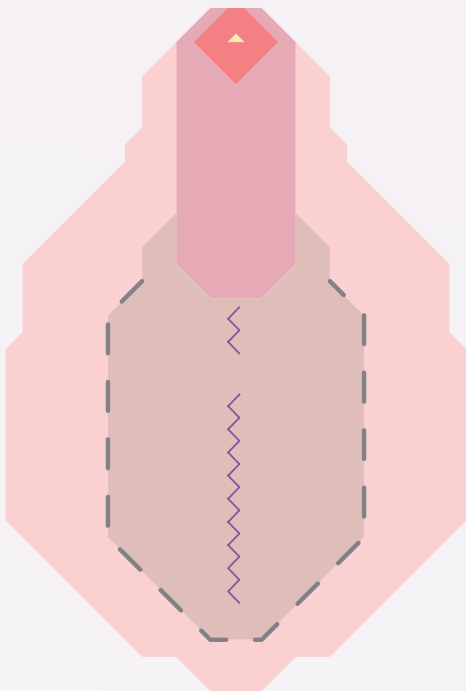
Intervention qui consiste à créer un néo-scrotum à partir des grandes lèvres qui accueilleront deux implants testiculaires, composés de silicone et/ou remplis de sérum.

La scrotoplastie peut se réaliser dans le même temps qu'une métaïdioplastie ou plus tard. Dans le cas d'une phalloplastie, 12 mois d'intervalles entre la construction du néo-phallus et la pose d'implants sont nécessaires. L'urétroplastie ou la vaginectomie ne sont pas obligatoires pour accéder à cette opération.



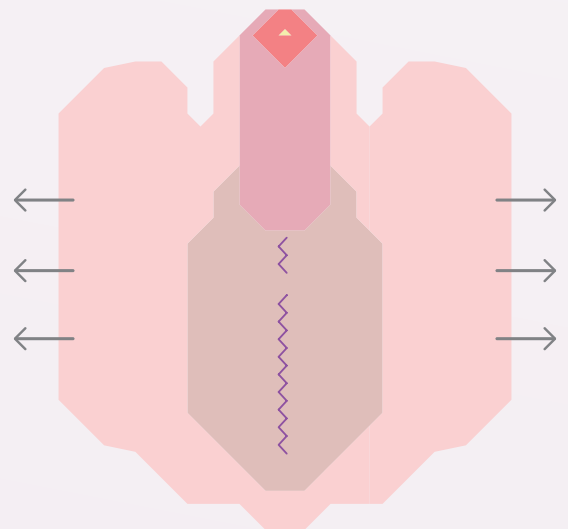
2

Les grandes lèvres sont libérées.
3 à 6 mois d'intervalles sont nécessaires pour pratiquer la pose de prothèses testiculaires.



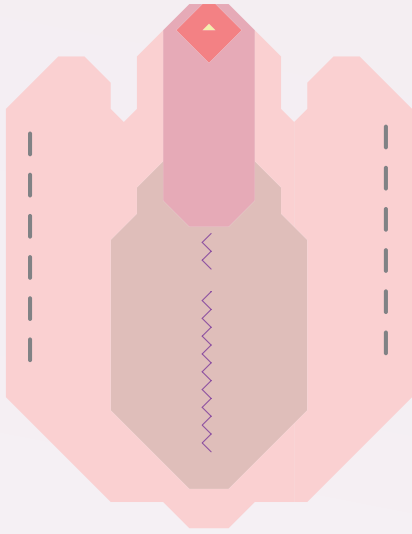
1

SCROTOPLASTIE
Les deux grandes lèvres sont incisées.





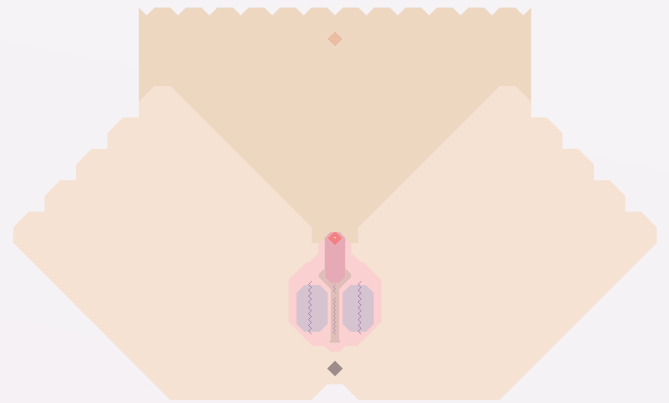
3

Durant l'attente de pose d'implants, la peau des grandes lèvres servant à accueillir les futurs prothèses peut être étirée grâce à des exercices de stretching ou plus rarement despanseurs cutanés.



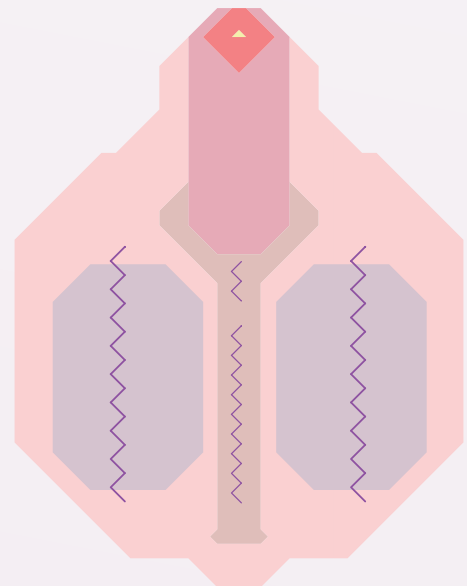
4

Deux incisions vers le bord extérieur des grandes lèvres sont réalisées.



5

Les incisions laissent la place pour venir insérer à l'intérieur des lèvres les deux prothèses testiculaires choisies par l'intéressé.



Les lèvres sont recousues. La scrotoplastie suivie de la pose des implants est terminée.

LEXIQUE

TRANSIDENTITÉ-S

Contrairement aux termes de transexualisme ou transexualité, empruntés à la classification des maladies mentales des manuels de psychiatrie, nous préférons le terme de transidentité-s. Il s'agit pour nous de mettre aussi en évidence qu'il peut y avoir plusieurs parcours de transition, avec ou sans hormones, avec ou sans chirurgie et une « constellation » d'identités trans hors des schémas sexistes qui nous classerait dans deux seules catégories de genre stéréotypées.

CISGENRE - BIO

Personne non trans.

Il peut aussi impliquer pour les personnes cisgenres qui l'emploient pour parler d'eux mêmes, une réelle réflexion sur leur propre identité de genre.

Ce ne sont pas des termes inévitablement mis en concurrence mais au contraire deux définitions de soi qui se font écho dans une réflexion sur le genre.

FT* - FTM - FTX - FTU FEMALE TO SOMETHING

Personne née au regard des sciences biomédicales comme appartenant à la catégorie femelle et pour l'état civil au genre féminin, qui transitionne vers un genre masculin et/ou fluide.

MT* - MTF - MFX - MTU MALE TO SOMETHING

Personne née au regard des sciences biomédicales comme appartenant à la catégorie mâle et pour l'état civil au genre masculin, qui transitionne vers un genre féminin et/ou fluide.

PASSING

Pour unE trans, « passer » signifie être perçuE dans son genre choisi sans ambiguïté face à leurs différents interlocuteurs-trices.

Le passing relève de plusieurs enjeux notamment celui de la sécurité physique et psychologique. Passer implique notamment que les personnes rencontrées dans la vie quotidienne ne se positionnent pas de manière intrusive ou violente face aux trans. Pourtant le passing n'est pas la seule condition pour garantir aux trans qu'elles ne seront pas victimes de transphobie. Tant que la société ne sera pas éduquée dans une perspective non sexiste et féministe, la transphobie persistera et continuera de tuer les membres de notre communauté.

SITES INTERNET

OUTrans : <http://outrans.org/>
Chrysalide : <http://chrysalidelyon.free.fr/>

<http://www.ftmvariations.org/>
Trans mecs & mecs
<http://ftm-transsexuel.info/>
<http://www.ftm-transsexuel.com/forum/>
<http://cestmongenre.wordpress.com/>
<https://transidentit.es/forum/>

OUTRANS@GMAIL.COM
[HTTP://OUTRANS.ORG/](http://outrans.org/)
[WWW.FACEBOOK.COM/OUTRANS](http://www.facebook.com/outrans)

outrans

OUTRANS